Casuistischer Beitrag zur Lehre von den diffus-eitrigen Entzündungen der Gallenblase.

Inaugural-Dissertation

zur

Erlangung der Doktorwürde

in der

gesamten Medizin

verfasst und einer

Hohen medizinischen Fakultät

der

Kgl. Bayer. Ludwig-Maximilians-Universität zu München

vorgelegt von

Paul Fleischmann,
approb. Arzt aus Berlin.

München 1902.
Kgl. Hof- und Universitätsbuchdruckerei von Dr. C. Wolf & Sohn.

Casuistischer Beitrag zur Lehre von den diffus-eitrigen Entzündungen der Gallenblase.

Inaugural-Dissertation

zur

Erlangung der Doktorwürde

in der

gesamten Medizin

verfasst und einer

Hohen medizinischen Fakultät

der

Kgl. Bayer. Ludwig-Maximilians-Universität zu München

vorgelegt von

Paul Fleischmann,
approb. Arzt aus Berlin.

ACAD.
LUGD.BAT.
BIBL.

München 1902.
Kgl. Hof- und Universitätsbuchdruckerei von Dr. C. Wolf & Sohn.

Gedruckt mit Genehmigung der medizin. Fakultät in München.

Referent: Herr Obermedizinalrat Prof. Dr. Bollinger.

Meinen Eltern.

Digitized by the Internet Archive
in 2026

https://archive.org/details/IA41548325_0074

Während das Studium der geschwürigen Affektionen der Gallenblase sich von seiten der Autoren, namentlich von chirurgischer Seite grosser Beliebtheit erfreute, haben die diffus-phlegmonösen Entzündungen derselben auffallend geringe Beachtung gefunden.

Ein im hiesigen Krankenhause rechts der Isar zur Sektion gekommener Fall gab mir die Anregung, mich eingehender mit der Cholecystitis purulenta et ulcerosa zu befassen.

Ätiologie.

Was die Ätiologie der eiterigen Entzündungen der Gallenwege anlangt, so müssen wir nach unseren allgemeinen bakteriologischen Erfahrungen sowohl, wie nach einschlägigen Untersuchungen annehmen, dass zum Zustandekommen einer eitrigen Entzündung stets eine Infektion durch Mikroorganismen erforderlich ist. Diese kann nun auf dreierlei Weise zu stande kommen.

Entweder erfolgt der Transport der Entzündungserreger absteigend, indem die Galle selbt die Beförderung der Mikroben übernimmt, oder die Infektion erfolgt anf dem Blutwege, indem die Entzündungserreger aus der Blutbahn in die Gallenwege übertreten; dieser Modus ist bis jetzt nicht sicher erwiesen, wäre aber wohl möglich in den vielen Fällen, wo die Schleimhaut der Gallenblase durch katarrhalische Entzündung oder durch Dehnung der Wand einen locus minoris resistentiae bildet.

Am häufigsten aber erkranken die Gallenwege aufsteigend, vom Darm her. Die von vornherein gerechtfertigt scheinende

Annahme, dass die auf diese letzte Art erfolgende Infektion eine sehr leichte und häufige sein müsse, erweist sich als irrig. Verschiedene in der Anatomie und Physiologie der in Frage kommenden Organe begründete Verhältnisse setzen einer Einwanderung von Keimen aus dem Darm in die Gallenwege grosse Widerstände entgegen. Es wird nämlich die Darmwand vom Ductus choledochus schräg durchbohrt; die Mündung des Ductus choledochus erfolgt in einer Papille der Duodenalschleimhaut und ist mit einem circulären Sphincter versehen. Die schräge Durchbohrung der Schleimhaut nun, welche eine Art Klappenverschluss darstellt, sowie eine bei Tieren (Katze, Hund, Kaninchen) sicher nachgewiesene, beim Menschen höchst wahrscheinliche periodisch-automatische Thätigkeit des Sphincters, verbunden mit der Periodicität des Gallenabflusses bewirken einerseits einen Abschluss, andererseits eine Spülung der Gallengangsmündung.

Diese Selbstreinigung der Gallenwege findet naturgemäss am schwierigsten in ihrem grossen Blindsack, der Gallenblase, statt. So erklärt sich auch der so sehr häufige Befund, dass eine eiterige Entzündung allein auf die Gallenblase beschränkt ist, während die Ausführungsgänge von dem entzündlichen Prozess verschont geblieben sind. Die normale Galle im Leben oder wenige Stunden nach dem Tode der Blase entnommen, ist in 50—70% der Fälle steril; ob der Mikrobenbefund der übrigen Fälle ausschliesslich auf Versuchsfehler und postmortale Einwanderung zurückzuführen ist, muss dahingestellt bleiben.

Für Tiere ist von Netter und Naunyn die Sterilität der normalen Galle bewiesen worden.

Beim Menschen fanden Gilbert und Girode in sechs von acht Fällen nach dem Tode die Galle steril. Naunyn fand in zwei Fällen, die an Phthisis pulmonum starben, die Galle (1 und 5 Stunden nach dem Tode aus der Leiche ent-

nommen) ebenfalls steril; ebenso in zwei Punktionen der ectasierten Gallenblase (bei Carcinom und bei einfacher paralytischer Ectasie) bei Lebzeiten.

Bakterien finden sich also in der Galle und den Gallenwegen nur unter abnormen Verhältnissen. Da das Eindringen der Mikroorganismen dem Strome der Galle entgegen erfolgen muss, ist es leicht erklärlich, dass in der überwiegenden Mehrzahl der Fälle ein Bakterium mit Eigenbewegungen, das im Duodenum stets vorhandene Bacterium coli gefunden wird. Liegt bei gewissen Umständen die Gallensekretion darnieder, so ist auch für die verschiedenen, nicht mit Eigenbewegung begabten Coccenarten die Möglichkeit des Eindringens in die Gallenwege gegeben. Der Tuberkelbacillus ist erst einmal (Létienne), und in diesem Falle absteigend von der Leber dahingelangt, in der Gallenblase gefunden worden. Nach Quincke vermögen auch durch die Peristaltik oder durch von aussen eindringende Nachbarorgane hervorgerufene ungewöhnliche Druckdifferenzen zwischen Duodenal- und Gallengangsinhalt das Eindringen von Mikroorganismen zu begünstigen.

Die Anwesenheit allein, selbst voll virulenter Bakterien, genügt jedoch nicht, um eine eitrige Entzündung hervorzurufen. Dazu bedarf es es gewisser Hilfsmomente, welche eine Vermehrung und Ansiedelung der Entzündungserreger begünstigen.

Zu diesen Hilfsmomenten gehören hier, wie in den Harnwegen, namentlich mechanische Hindernisse für den Abfluss des Sekrets (Schleimhautschwellung der Papille, Einklemmung von Konkrementen): Die Spülung fällt fort oder wird unvollkommen, die Ernährung und Widerstandsfähigkeit des Schleimhautepithels leidet, zumal, wenn schon Katarrh besteht. Ausserdem, und zuweilen daneben, spielen gelegentlich noch andere Momente mit, z. B. Verminderung der Gallenmenge,

Änderungen in der Zusammensetzung der Galle, veränderte Ernährung der Schleimhaut, Störungen in der Innervation der Gallengangsmuskulatur (Quincke). Diese Umstände können durch fieberhafte und andere Allgemeinerkrankungen, aber auch durch akute Verdauungsstörungen und zum Teil selbst durch nervöse Einflüsse herbeigeführt werden.

Der ungeheuere Einfluss der Gallenstauung auf die Entwickelung von Keimen ist durch zahlreiche Experimente bewiesen worden.

Die ersten Angaben über das Auftreten von Mikroorganismen bei Stagnation der Galle stammen von Charcot und Gombault. Netter fand 1886, dass bei Kaninchen regelmässig schon 24 Stunden nach aseptischer Unterbindung des Ductus choledochus, dicht am Duodenum, Bakterien aus der Galle kultiviert werden können.

Versuche von Ehret und Stolz legten klar, dass die normalen Gallenwege von Meerschweinchen, Kaninchen und ganz besonders vom Hund, die Fähigkeit haben, eine nicht allzu veraltete Infektion in kurzer Zeit mit Leichtigkeit zu überwinden. Dagegen begünstigte eine Schädigung der normalen motorischen Funktionen der Gallenblase in hohem Masse die Proliferation der in der Galle oft vorhandenen einzelnen Keime. In demselben Sinne wirken, nach den genannten Autoren, Fremdkörper und zwar erstens dadurch, dass sie das Vorhandensein von Residualgalle bedingen, was einer Schädigung der mechanischen Funktion gleichkommt; zweitens dadurch, dass die sie umgebende capillare Flüssigkeitsschicht die Ansiedelung von Bakterien ausserordentlich erleichtert.

Nach dem eben Gesagten wird es nicht wunderbar erscheinen, wenn wir in den allermeisten Fällen von eitriger Entzündung der Gallenblase in ihr Konkremente vorfinden, da diese ja, wie eben auseinandergesetzt wurde, Verhältnisse herbeiführen, welche eine wirksame Infektion ermöglichen.

Befinden sich Gallensteine in den Ausführungsgängen, so gelangen die Entzündungserreger an den Konkrementen vorbei in die hinter ihnen gestaute Galle, wo sie einen günstigen Nährboden finden.

Noch andere bei der Anwesenheit von Gallensteinen vorhandene Momente unterstützen die Mikroben in ihrer pathogenen Wirkung: die Blutcirkulation in den Wänden ist herabgesetzt, die glatten Muskelfasern haben einen Teil ihrer Kontraktilität eingebüsst, die Widerstandsfähigkeit der Schleimhautepithelien ist verringert; kleine eckige oder grössere unregelmässige Gallensteine irritieren und schädigen die Schleimhaut durch ihre Rauhigkeiten mechanisch und führen so schon oft zu Ulcerationen und Substanzverlusten derselben.

Stagnation der Galle und mechanische Irritation der Gallenblasenwand liegen als prädisponierende Momente auch denjenigen Cholecystitiden zu Grunde, bei welchen Eingeweidewürmer in der Gallenblase gefunden wurden. Die Entzündungserreger werden dabei gewöhnlich durch die Parasiten selbst in die Blase verschleppt. Es sind bisher Ascariden, Distomen und Echinococcen beobachtet worden.

Den bei gewissen akuten Infektionskrankheiten, wie Typhus, Pneumonie, Cholera, manchmal vorhandenen eitrigen Entzündungen liegt als auslösende Ursache die darniederliegende Gallensekretion, die verminderte Peristaltik oder wohl auch ein fortgeleiteter Gastro-Duodenalkatarrh zu Grunde. Gelegentlich operativer Eröffnung konnten Gilbert und Girode noch fünf Monate, Dupré acht Monate nach Ablauf des Typhus den Typhusbacillus aus dem eitrigen Inhalt und der Wand der Gallenblase züchten.

Quincke gibt an, dass man den Typhusbacillus in der Blasengalle auch ohne Entzündung der Wand fände. Der Kommabacillus ist häufig in der Gallenblase beobachtet worden, ohne dass er eitrige Entzündung hervorgerufen hätte. In

diesen Fällen haben jedenfalls Hilfsmomente, welche die Infektion zu einer wirksamen hätten gestalten können, gefehlt.

Ausser für die obenerwähnten Krankheiten liegt casuistisches Material über eine begleitende eitrige Cholecystis für Pyämie, Malaria, Gelbfieber, puerperale Sepsis und Ruhr vor.

Wiederum das Moment der Gallenstauung kommt in Betracht in solchen Fällen, wo eine eitrige Entzündung der Gallenblase gefunden wird und dabei der Ductus choledochus durch Tumoren, besonders häufig durch Carcinom sich versperrt zeigt.

Die Bedeutung einer fortgeleiteten Entzündung kann phlegmonösen Prozessen in den Gallengängen und der Gallenblase dann beigelegt werden, wenn Leberabscesse oder eine Pylephlebitis suppurativa vorhanden sind.

In gewissen Fällen müssen äussere Verletzungen, Kontusionen und Traumen der Lebergegend, als das die eitrige Entzündung auslösende Moment angeschuldigt werden. Selten kommt es vor, dass für den eitrig-geschwürigen Prozess sich trotz genauesten Forschens keine hinreichende Hilfsursache eruieren lässt.

Für diese Fälle ist wohl die Annahme, dass eine zunächst bestehende katarrhalische Entzündung in eine schwerere Form überging, nicht von der Hand zu weisen. Es ist zwar noch streitig, ob aus dem einfachen katarrhalischen Jcterus, wie er nach Erkältungen oder Diätfehlern auftritt, eine eitrige Entzündung der Gallenwege mit Ulcerationen hervorgehen kann. Aber wenn Personen, die zunächst unter den ausgesprochenen Erscheinungen des Jcterus catarrhalis erkranken, unter zunehmender Schwäche nach Jahr und Tag zu Grunde gehen und die Autopsie eine eitrige Affektion der Gallenwege ergibt, ohne dass Gallensteine vorhanden sind oder waren, ohne dass ein Typhus oder eine diesem verwandte Krankheit

vorangegangen ist, ohne dass endlich eine Kontusion der Leber in Frage kommt, so sieht man sich zu der Annahme gezwungen, dass der eitrige Prozess aus der vorher vorhandenen einfachen katarrhalischen Entzündung hervorgegangen ist.

Pathologische Anatomie.

Die Folgen der bakteriellen Infektionen der Gallenwege sind ausserordentlich verschieden, nicht nur nach Art der Mikroben, sondern auch nach ihrer Virulenz; diese schwankt ja in noch höherem Grade, als bei anderen, beim Bacterium coli. So sehen wir alle möglichen Grade der Schleimhauterkrankung von gesteigerter Epithelabstossung und Schleimabsonderung bis zu eitriger Entzündung mit Geschwürsbildung.

Bei den schwereren Entzündungsformen hat die Gallenblase manchmal den gewöhnlichen mittleren Umfang; häufig aber ist sie ausgedehnt, so dass ihr Fundus den unteren Leberrand beträchtlich überragt.

Der Inhalt der Blase ist gewöhnlich verändert. Er besteht im allgemeinen aus einem Gemisch von Galle, Schleim, Eiter. Beim sogenannten Empyem der Gallenblase finden wir fast reinen Eiter.

Die Wand der Blase zeigt ein verschiedenes Verhalten nach der Dauer und der Intensität der Entzündung.

In frischen Fällen von purulenter Cholecystitis ist die Schleimhaut gerötet, verdickt, manchmal mit kleinen Ecchymosen durchsetzt. Ist der Prozess subakut oder chronisch geworden, so hat die Schleimhaut häufig durch Imprägnation mit Gallenfarbstoffen einen nussbraunen bis schwarzen Farbenton angenommen. Dabei ist das Epithel entweder erhalten oder die Schleimhaut ist in den oberflächlichen, manchmal auch tieferen Partieen nekrotisch. Die nekrotischen, eben-

falls häufig gefärbten Stellen lassen sich gewöhnlich leicht abstreifen; es liegen dann Geschwüre zu Tage, deren Zahl und Grösse ungemein variieren kann. Bald ist nur ein Geschwür vorhanden, bald eine Unzahl von solchen. Die Grösse der Ulcerationen schwankt, nach Schüppels Angaben, von dem Umfange eines Hanfkorns bis etwa zu dem eines halben Markstückes. Grössere Defekte entstehen durch Confluenz der Geschwüre. Der Lieblingssitz der Ulcerationen ist der Fundus der Gallenblase. An Stellen, wo die Schleimhaut ulceriert ist, zeigt sich die Wand der Gallenblase häufig verdünnt; verdickt ist sie jedoch im allgemeinen, wenn der Entzündungsprozess ein chronischer war.

Selten sieht man, nach Schüppel, die Schleimhaut der Gallenblase durch Vereiterung und Brand des submukösen Zellgewebes in grösserer Ausdehnung von der Unterlage sich ablösen, so dass die nekrotische Schleimhaut, gleichsam nur noch an einem Stiele aufsitzend, in dem flüssigen Inhalte der Blase flottiert.

In einer geringen Anzahl von Fällen hat man die Wand der Gallenblase in ihrer ganzen Dicke gleichmässig mit Eiter infiltriert gesehen. In Courvoisiers grossen, sich über 82 Fälle von eitrig-geschwüriger Cholecystitis erstreckenden Statistik boten sieben Fälle das Bild der phlegmonösen Durchtränkung der Wand. Da diese Fälle in ihrem Befund eine gewisse Ähnlichkeit mit dem von mir zu berichtenden haben, möchte ich etwas näher auf sie eingehen.

In zwei von diesen Fällen lag Typhus, sonst immer Cholelithiasis der Affektion zu Grunde. In der Mehrzahl der Fälle war die mit eitrig-getrübter Galle gefüllte Blase inwendig ulceriert, stets aber in ihrer ganzen Dicke mit Eiter durchsetzt; und zwar in dem von Gubler[1]) beobachteten Fall in Form von Pusteln.

[1]) Bull. soc. anat. 1848. pag. 192.

Der Befund war folgender:

„Die Gallenblase ist sehr ausgedehnt von graugrüner Farbe. Auf der Innenfläche befinden sich diffuse Flecken, die einen rot, die anderen grau, eiterig. Auf der rechten Seite des Gallenblasenkörpers befindet sich eine kleine Ulceration, rund, von 2—3 mm Durchmesser; auf Druck entleert sich eine geringe Menge Galle aus derselben. Beim Einschneiden gelangt man in eine Höhlung (clapier), die mit Eiter und Galle gefüllt ist.“

Der Autor ist zu der Annahme geneigt, dass es sich zuerst um einen submukösen Abscess handelte, der in die Gallenblase hinein perforierte und dann sekundär der Übertritt der Galle in den Eiterherd (foyer purulent) erfolgte.

In einem Fall von Hollstein[1]) handelte es sich um einen subserösen Abscess von der Grösse eines Zwölfkreuzerstückes. Derselbe reichte bis zur Schleimhaut der Gallenblase, stand aber nirgends mit der Innenfläche in direkter Kommunikation.

In den anderen Fällen war die Gallenblasenwand diffus infiltriert.

Sie war in einem recht interessanten Fall von Broca,[2]) auf den ich später zurückkommen werde, in ihrer ganzen Ausdehnung mit Galle durchtränkt.

Diffuse phlegmonöse Entzündung der Wand beobachtete auch Debove.[3])

Brieger[4]) berichtet einen Fall von akuter Peritonitis, dessen Sektion folgendes ergab:

„Bei Eröffnung der Bauchhöhle entleert sich eine dünnflüssige, gallengelbe Masse. Dieselbe ist am reichlichsten auf

[1]) Von der Gallenblasenentzündung, Dissertation 1840.

[2]) Bull. soc. anat. 1861, pag. 358.

[3]) Bull. soc. anat. 1873, pag. 490.

[4]) Charité-Annalen 1882, pag. 248.

der Oberfläche des rechten Leberlappens, welcher mit dem Zwerchfell einen abgekapselten Sack bildet, enthalten. Ausserdem findet sie sich in den vielfachen Recessus, welche durch mannigfache Adhäsionen der Darmschlingen sowohl untereinander, als mit den Bauchdecken auf der ganzen rechten Seite entstanden sind. Im ganzen beträgt die Menge $2^1/_2$ l. Nach dem Lospräparieren aller Verwachsungen, welche namentlich fest in der Gegend der Gallenblase sind, findet sich diese letztere in einen nahezu faustgrossen Sack verwandelt, dessen oberer Teil von der normalen dilatierten Gallenblasenwand gebildet wird, während der Grund des Sackes durchweg eitrig infiltriert und sein Gewebe schmierig weich und äusserst verdünnt ist. Ein grösseres Loch ist nicht aufzufinden. In der Gallenblase sind 73 Stück kirschgrosser Steine enthalten. Gallenwege sind frei. Die Oberfläche des rechten Leberlappens ist mit einer dicken goldgelben Eiterschicht überzogen.“

Während also für gewöhnlich die Entzündungserreger in der Weise ihre Wirksamkeit entfalten, dass sie zunächst die aufgelockerte Mukosa, dann die Submukosa, dann die Muscularis, und so fort, Schicht für Schicht an circumskripter Stelle zum Absterben bringen, so dass nach Abstossung der nekrotischen Partien ein mehr oder weniger tiefes Geschwür zu Tage liegt, ist der Prozess in den zuletzt von mir geschilderten Fällen so zu erklären, dass die Mikroorganismen, sei es an der entzündlich aufgelockerten Schleimhaut, sei es an einer des Epithels beraubten Stelle, eine Eingangspforte in die Gallenblasenwand finden und sich dann, wahrscheinlich auf dem Wege der Lymphbahnen, flächenhaft wie auch in die Tiefe verbreiten. Im ersten Falle wird es leicht zur Perforation kommen können; im letzten wird die in ihrer Ernährung so alterierte, oft zunderartig brüchige Wand eher zur Ruptur Veranlassung geben.

So komme ich jetzt auf die Ausgänge der ulcerös-purulenten Cholecystitis überhaupt zu sprechen.

Courvoisier stellt es als fraglich hin, ob eine Spontanheilung durch Versiegen der Eiterung und den Abfluss des bereits gebildeten Eiters durch den Ductus cysticus erfolgen kann.

Schüppel dagegen hebt hervor, dass die Cholecystitis sehr oft in Heilung übergehe. Als Beweis dafür, dass selbst tiefgreifende und ausgedehnte Geschwüre zur Ausheilung kommen können, führt er die grossen, manchmal bis zur Serosa reichenden, tiefgreifenden Narben in der Wand der Gallenblase an.

Eine andere Art Naturheilung kann eintreten, wenn der chronisch-entzündliche Reizzustand der Gallenblasenwand zu Bindegewebsneubildung führt. Dieses schrumpft später. Die Schleimhaut atrophiert, flacht sich ab, wird blass. Die Gallenblase schrumpft und zieht sich um die in der Blase gewöhnlich befindlichen Steine fest zusammen. Später kann die Wand schliesslich noch verkalken.

Heilung wird in vielen Fällen, muss aber nicht erfolgen, wenn ein die Entzündung prädisponierendes Moment ausgeschaltet wird, wenn z. B. Gallensteine entweder auf dem natürlichen Wege oder durch eine Fistel aus der Blase entfernt werden.

Die trotz der möglichen Spontanheilung früher noch recht ungünstige Prognose hat sich in den letzten beiden Jahrzehnten durch die Erfolge der chirurgischen Therapie wesentlich gebessert.

Wie oben (S. 14) auseinandergesetzt wurde, führen Ulcerationen der Gallenblasenwand häufig zur Perforation. Da rings um das Ulcus eine Entzündung sich entwickelt, so findet vor dem definitiven Durchbruch eine Verklebung und Verwachsung der Peritonealblätter statt, so dass der Inhalt der Gallenblase in einen abgeschlossenen Sack oder nur in bindegewebige Massen hineingerät. Da die Gallenblase in

gar nicht seltenen Fällen Verwachsungen mit dem Duodenum, dem Colon transversum, dem Magen, seltener mit dem Nierenbecken eingeht, vermag auch ein Durchbruch in die genannten Organe stattzufinden. Auch Verwachsung mit der Bauchwand kann da, wo die Gallenblase ihr anliegt, leicht erfolgen und so z. B. eine Ausstossung von Konkrementen durch die Bauchdecken erfolgen.

Relativ selten ist die Perforation in die freie Bauchhöhle. Dabei erfolgt gewöhnlich wegen des Gehaltes der Galle an pathogenen Mikroorganismen eine eitrige Peritonitis.

Jedoch ist zu beachten, dass auch ohne Perforation, wie einzelne casuistische Mitteilungen und unser Fall beweisen, eine diffus-eiterige Peritonitis sich entwickeln kann.

Auch ohne dass Bauchfellentzündung oder sonst eine der unzähligen ungünstigen Komplikationen der purulenten Cholecystitis eintritt, vermag der chronische Eiterungsprozess allein in Verbindung mit oft bestehendem hektischem Fieber durch zunehmende Erschöpfung des Patienten einen ungünstigen Ausgang herbeizuführen.

In recht vielen, namentlich chronischen Fällen von eitriggeschwüriger Cholecystitis greift die Entzündung der Schleimhaut auf den serösen Überzug über und veranlasst die Entstehung einer circumskripten fibrinösen Peritonitis, einer Pericholecystitis oder bei weiterer Ausdehung des Prozesses einer Perihepatitis. Bei längerem Bestehen der Entzündung organisiert sich das fibrinöse Exsudat und bildet dann fibröse Schwarten, welche in Form strangartiger, kurzer oder langer, dünner oder dicker Brücken zu den Nachbarorganen, besonders vom Gallenblasenfundus zum Omentum, zum Colon transversum, zum Magen und zum Duodenum hinziehen. Meist handelt es sich um Adhäsiventzündungen leichterer Art, so dass Trennung rasch gelingt, in selteneren Fällen sind die Verwachsungen so derb, dass das Gewebe unter dem Messer

knirscht. Zuweilen sind die Adhäsionen mit Eiter oder wenigstens mit Fettmassen durchsetzt, welche in eitrigem Zerfall begriffen sind (Riedel).

Wir wenden uns nunmehr zu unserem Falle, und ergreife ich gerne die Gelegenheit, Herrn Dr. Albrecht, Prosektor am städtischen Krankenhause rechts d. Isar, für die Anregung und die liebenswürdige Überlassung des Sektionsprotokolls meinen wärmsten Dank auszusprechen.

Patientin, Therese Märkl, Krankenpflegerin, 54 Jahre, wurde erst kurz vor dem Exitus letalis in das Krankenhaus aufgenommen; das Krankheitsbild wurde von den Symptomen der Apoplexie und der Myodegeneratio cordis beherrscht; ausgesprochene Zeichen einer Peritonitis bestanden nicht.

Klinische Diagnose: Apoplexia cerebri, Myodegeneratio cordis, Arterio-Sklerosis.

Anatomische Diagnose: Beginnende diffus-eitrige Peritonitis, ausgehend von umschriebener eitrig-fibrinöser Pericholecystitis und Perihepatitis infolge von phlegmonöser Infiltration des subserösen Bindegewebes um den Ductus cysticus und Gallenblasenhals, ausgehend von eitrig geschwüriger Cholecystitis. Chron. parenchymatöse Nephritis, Übergang in Schrumpfniere. Hochgradige Hypertrophie des linken Ventrikels; Fettdegeneration des Myocards; beginnende eiterige Pericarditis. Geringgradige Sclerose der Basilararterien. Apoplektischer Herd der rechten Grosshirnhemispäre (Nucl. lentiformis, vorderer Schenkel der Capsula interna, laterale Partie des Corpus striatum und Thalamus opticus) mit doppelter Perforation in den rechten Seitenventrikel. Erweichungscyste und punktförmige Hämorrhagien im Pons Varoli. Glanduläre Ependymitis des vierten Ventrikels. Geringgradiges Ödem der abhängigen Lungenpartieen; linksseitige fibröse Pleuritis Obsolete Tuberkulose der Spitzen. Schleimpolypen des

Magens. Cavernom(?) der Milz; subseröse Cyste der Leber. Infarctnarben der Nieren. Atrophie und periphere Fibromatose der Ovarien. Meteorismus des aufsteigenden und queren Colon. Dilatation des Duodenums. Fibröse Pericholecystitis und Perihepatitis.

Gewichte:	Linke Niere	200 g
	Rechte „	200 g
	Herz	490 g.

Mittelgrosse, anämisch aussehende, weibliche Leiche in mittlerem Ernährungszustand, Pupillen gleich, mittelweit, Corneae leicht durchsichtig, Abdomen etwas aufgetrieben, Linea alba etwas pigmentiert, keine Ödeme. Fettpolster gut ausgebildet über 1 cm dick; Muskulatur schwach braunrot.

Abdomen an seinem unteren Drittel etwas zusammengeschnürt, Leber in der Herzgrube drei Finger breit vorragend; das Colon transversum ist in Form einer stark geblähten V-förmigen Schlinge bis zum Beckeneingang herabgesunken, Colon ascendens und Coecum gleichfalls hochgradig, das Colon descendens geringer von Gasen gebläht. Das Peritoneum im ganzen gering injiziert, trocken, matt glänzend. Zwerchfellstand links unterer Rand der fünften Rippe, die Kuppe V-förmig vorgewölbt, rechts am oberen Rand der vierten Rippe.

Zwerchfellunterfläche und Leberoberfläche durch eine grosse Anzahl Spangen verwachsen. Linke Lunge in ganzer Ausdehnung locker, an der Spitze etwas derber verwachsen, rechte Lunge an der Spitze durch eine Spange adhärent, beide Plaurahöhlen leer. Im Herzbeutel etwa ein Kaffeelöffel voll getrübten Serums, seine Wände sind leicht injiziert, Der Herzbeutel ist fast handtellerbreit auf dem Zwerchfell angewachsen.

Der Anfangsteil des Duodenums erscheint stark, die Pars descend. und Pars inf. in geringem Grade aufgetrieben,

die Gekrösewurzeln ziemlich stark angespannt durch die zum grossen Teil kontrahierten, von dem geblähten Dickdarm ins kleine Becken gedrängten Dünndarmschlingen.

Herz von der Grösse einer Mannsfaust. Die Spitze ist ganz vom linken Ventrikel gebildet, welcher im Längs- und Querdurchmesser beträchtlich vergrössert erscheint. Der rechte Ventrikel nicht vergrössert. Das Pericard ist leicht injiziert und durchscheinend, über der vorderen Fläche des rechten Ventrikels ein mehr als fünfmarkstückgrosser Sehnenflecken. An der Kammer- und Vorhofgrenze ein paar vereinzelnte Ecchymosen, sowie ein zweimarkstückgrosser Sehnenflecken. Die Arterien sind leicht geschlängelt und stellenweise verdickt. Das subepicardiale Fett des rechten Ventrikels ist ziemlich entwickelt. Konsistenz derb. Der rechte Ventrikel ist etwa pflaumenweit, mit etwas Cruor und Speckgerinnsel; die Tricuspidalis für drei Finger bequem durchgängig; Klappen und Endocard zart und frei beweglich. Die hintere Pulmonalklappe erscheint gefenstert, die Muskulatur ist von mittlerer Dicke und braunroter Farbe. Vorhof nicht erweitert. Foramen ovale geschlossen; das Septum ventriculi ist ziemlich stark nach rechts vorgewölbt. Aortenklappen schlussfähig.

Der linke Ventrikel ist hühnereiweit, Endocard am Klappenabsatz leicht verdickt, die Aortenklappen zart und frei beweglich; Nodul. Arantii etwas verdickt. Aorta mittelweit, über dem Ansatz der Klappen einige weissliche Verdickungen. Die Mitralklappen für zwei Finger bequem durchgängig. Im Aortenzipfel der Mitralis einige farbige Einlagerungen. Die Muskulatur im linken Ventrikel ist stark verdickt von hellbraunroter Farbe. Die innere Hälfte mehr gelbbraun, die äussere mehr dunkelbraun; die Schnittfläche mattglänzend, Konsistenz nicht verringert. Die Papillar-

muskeln sind verdickt, auf der Schnittfläche hellbraun mit starkem Fettglanze. Die Kranzarterien mittelweit.

Lungen: Die rechte Lunge entsprechend gross, die linke etwas verkleinert. Pleuraüberzug über der vorderen Fläche des rechten Oberlappens weissgrau gefärbt, über der vorderen Fläche des Mittellappens und über der Vorderfläche des rechten Unterlappens etwas dunkelrot gefärbt. Die hintere Fläche ist von blaugrauer Farbe in den oberen Partien, in den abhängigen Teilen des Unterlappens von stellenweise hellroter Farbe. Die Konsistenz ist über den Oberlappen beider Lungen von leicht weicher Beschaffenheit, über den abhängigen Partien etwas vermehrt; über beiden Spitzen dunkel schieferige Einziehungen der Pleura. Auf der Schnittfläche erscheint der Oberlappen der rechten Lunge etwas blutarm, der Saftgehalt gering vermehrt. Die narbige Einziehung der Spitze des rechten Oberlappens entspricht einem kirschkerngrossen, schiefergrau verfärbten, narbigen Herde. Die Schnittfläche des Mittellappens ist etwas blutreicher, der Saftgehalt gleichfalls vermehrt, aus den Bronchien entleert sich weisser Schaum. Schnittfläche des Unterlappens ist von gleicher Beschaffenheit wie die des Mittellappens. Die narbige Einziehung der linken Spitze entspricht auf der Schnittfläche gleichfalls einem kirschkerngrossen, schieferig indurierten Herd. Der Saftgehalt ist in allen Abschnitten der linken Lunge beträchtlich vermehrt, nicht getrübt, der Blutgehalt ist im Oberlappen vermindert, im Unterlappen etwas reichlicher. Aus den Bronchien entleert sich auch hier weisser Schaum.

Bronchialdrüsen nicht verkäst und nicht vergrössert; Bronchien sind stark gerötet, im Lumen zäher Schleim (eitrig.) Gefässe von normaler Beschaffenheit, innen etwas flüssiges Blut.

Milz: Kapsel stellenweise verdickt. Organ von entsprechender Grösse; Konsistenz gehörig, auf der Schnittfläche

von weicher Beschaffenheit. Follikel nicht deutlich, am convexen Rand ein erbsengrosser, ziemlich derber Knoten, welcher auf der Schnittfläche teils schwarzrot, teils grüngrau gefärbt erscheint und in den ersteren Partien ein leicht kammeriges Gefüge zeigt.

Nieren: Auf etwas weniger als zwei Drittel reduziert, die fibröse Kapsel ziemlich stark adhärent, die Oberfläche im ganzen glatt, im convexen Rande stellenweise flachhöckerig, mit Resten fötaler Lappung und einigen Infarctnarben. Die Farbe rotbraun, Konsistenz geringgradig vermehrt, auf der Schnittfläche der Blutgehalt mässig, Rinde und Mark hellbraunrot, die Rinde überall gleichmässig geringgradig verschmälert, mit deutlicher Zeichnung und scharfer Abgrenzung gegen das Mark. In der Rinde zeigen sich vielfach punktförmige, rötliche Glomeruli und in mässiger Menge gelbliche Streifen. Das Mark dunkelrot, Nierenbecken blass, Ureteren ohne Besonderheit, in der Blase drei Esslöffel voll ziemlich trüben Harns.

Uterus pflaumengross, derb, im Cervix ein Schleimpfropf, die Schleimhaut dünn und glatt.

Beide Ovarien atropisch mit zahlreichen Einziehungen an der weiss gefärbten Oberfläche, von derber Konsistenz, die periphere Zone auf 1—2 mm sehnig weiss gefärbt.

Tuben und Vagina ohne Besonderheiten. Frenulum erhalten.

Leber: Ist links mit dem zwei Finger breit überragenden Gallenblasenfundus, mit dem Colon. transvers. und dem aufwärts geschlagenen grossen Netz durch dünne gerötete fibröse Wucherungen verbunden. Auf ihrer convexen Seite an mehreren Stellen durch ältere und frische Wucherungen am Zwerchfell fixiert. Nahe dem rechten seitlichen Rande ein etwa hanfkorngrosser, weisslicher subperitonealer Knoten,

welcher auf der Schnittfläche zwei Kämmerchen zeigt. An der unteren Seite der Leber dünne, serös-eitrige Auflagerungen, ebenso über der ganzen Gallenblase, welche nicht ganz hühnereigross ist, und etwas unterhalb der Mitte ihrer Unterfläche eine breite, spangenförmige Verwachsung nach dem Colon transvers. sendet. Dicht an der rechten Ansatzlinie an die Leber, 3 cm nach rückwärts vom eingezogenen Leberrande, zeigt sich eine etwa 5 : 5 mm im Durchmesser haltende, leicht prominierende grüngelbe Partie in der Wand; ein etwas grösserer, oberflächlich von der Serosa entblösster grüngelber Fleck zeigt sich links an der Contaktfläche, zwischen Gallenblase und Leber. Die Gallenblasenwand erscheint namentlich gegen den Hals zu und im Fundus verdickt und derb. Aus der Gallenblase entleeren sich etwa 30 ccm. schwarzbraune, mässig dickflüssige Galle. Die Innenwand erscheint im Fundus dunkelbraun gefärbt; zwei Drittel der Wand sind mit landkartenförmiger, hellbrauner, dünner Incrustation bedeckt, welche teilweise leicht abstreifbar ist. Die Schleimhaut fehlt entsprechend den Incrustationen. Die Ränder der Schleimhautdefekte erscheinen noch tiefer braunrot als die übrige Schleimhaut. Eine auffallende Verdünnung an den erwähnten Verfärbungsstellen der Oberfläche ist nicht nachzuweisen, nur vor dem erst erwähnten Fleck befindet sich in der Schleimhaut ein etwas tieferes, pfenniggrosses Geschwür. Die Verdickung der Schleimhaut ist gegen den Gallenblasenhals zu sehr beträchtlich, im Ligam. hep. duod. zeigen sich eine kleine Anzahl subperitonealer, flacher, ausgesprochen gelbgefärbter Erhabenheiten, welche beim Einschneiden dicken, braungelben Eiter entleeren. Im Duodenum etwas bräunlichgrüner Schleim, die Schleimhaut nicht besonders verdickt; die Schleimhaut an den Divertikeln leicht gerötet, im Ductus Wirsungianus blass, im Ductus choledochus nicht verdickt, ziemlich stark grün gefärbt. Der Endpunkt des Ductus

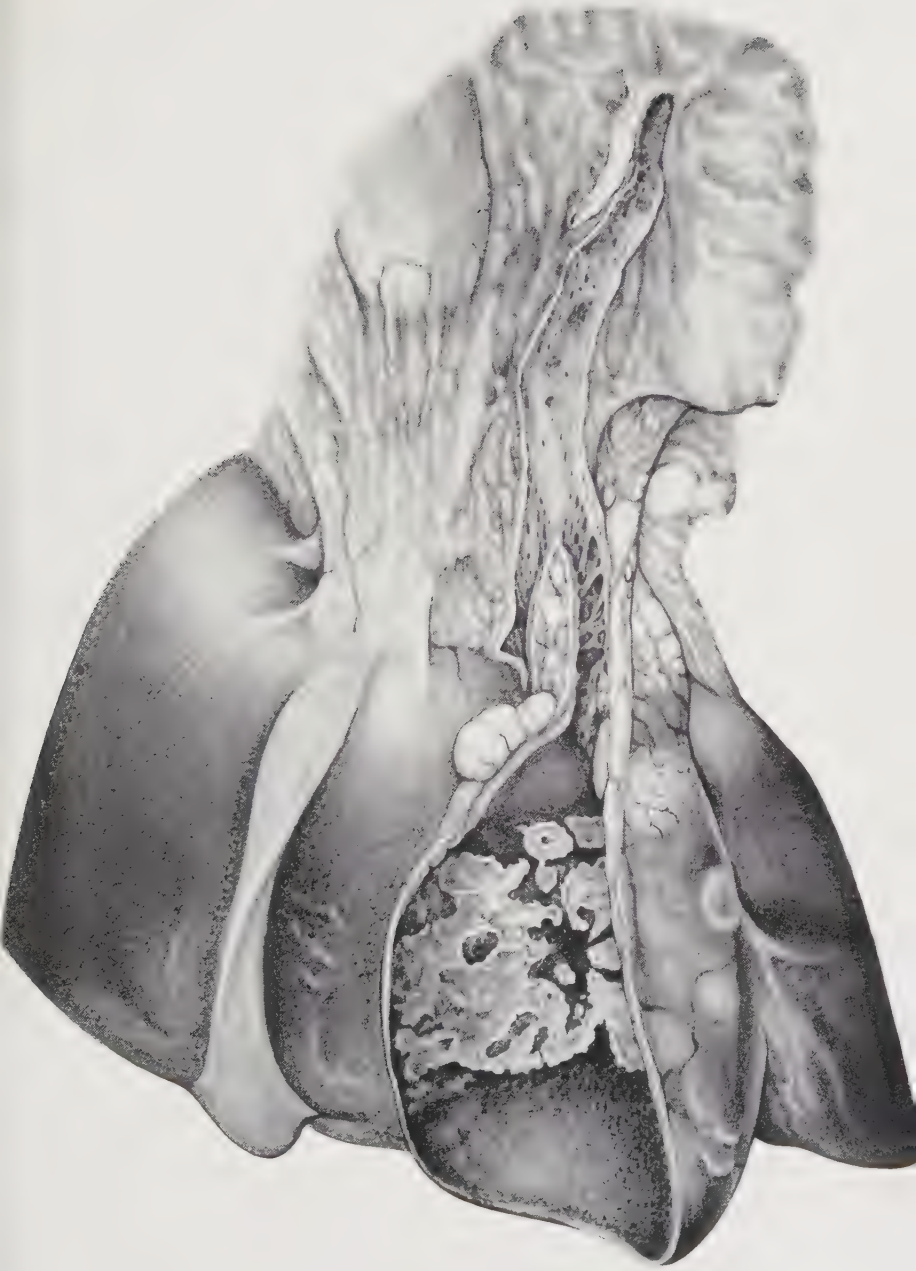

cysticus ist gleichfalls nicht verdickt, nicht erweitert; das subperitoneale Gewebe um den Ductus cysticus ist auf etwa 2½ mm verdickt und von vorquellendem gelben Eiter infiltriert. Die eitrige Infiltration erstreckt sich 1½ cm lang auf den Anfang des Gallenblasenhalses fort. Leber ziemlich klein, schlaff, braunrot, mit deutlicher Zeichnung auf der Schnittfläche.

Magen: Ziemlich kontrahiert, Schleimhaut blass, mit ein paar leicht rötlich gefärbten Verdickungen an der Vorderfläche und an der kleinen Curvatur. Im Fundusteil zwei Schleimpolypen.

Darm: Schleimhaut gerötet, nicht verdickt, im Dickdarm reichlich Gase und geballte, dunkelbraune Fäces.

Schädel: Dach ziemlich dick, mit breiter, blutreicher Diploe. Dura leicht gespannt, Gefässe ziemlich injiziert. Im Sinus longitud. etwas Fibringerinnsel und flüssiges Blut. Gefässe an der Basis mit ziemlich ausgedehnten gelblichen Verdickungen der Wand, im ganzen nicht erweitert. In der Art. fossi Sylvii etwas Gerinnsel. Die weichen Hirnhäute in der Convexität leicht injiziert mit einigen Granulationen, etwas gespannt; die Hirnwindungen blassgraugelb gefärbt, über beiden Hemisphären breit abgeplattet, die rechte Hemisphäre etwas höher als die linke, Konsistenz ziemlich gleichmässig, gehörig. Auf der Schnittfläche der linken Hemisphäre stark saftige Marksubstanz. Der linke Seitenventrikel erweitert, mit stark blutigem Liqu. cerebrospinalis. Die Venen stark gefüllt, Ependym glatt. Der rechte Seitenventrikel gleichfalls erweitert, in der Cella ant. am vorderen Ende des Corp. striat. eine mehr als bleistiftweite, ziemlich glattrandige, von Blut verstopfte Durchbrechung des Ependyms, welche in einen mehr als pflaumengrossen, von reichlichen lockeren Gerinnseln und zertrümmerter Gehirnmasse erfüllten apo-

plektischen Herd führt. Derselbe umfasst die laterale vordere Partie des Corpus striat., ungefähr die vordere Hälfte der Capsula int., den ganzen Nucleus lentif. und die seitlichen Partien des Thalamus opticus. Längsdurchmesser 6½, Querdurchmesser 3 cm. Oberhalb des Thalamus opticus, an dessen vorderem Ende, erreicht der Herd gleichfalls die Kammerinnenfläche und zeigt sich eine zweite, nicht ganz bleistiftweite Perforation. Die Wand ist teilweise von braun gefärbter Hirnmasse, teils von derben Gerinnseln gebildet. Die übrige Schnittfläche blutarm, die Blutpunkte schnell zerfliessend.

Das Ependym in dem Proc. lentif. granuliert, im übrigen glatt.

Stammteile etwas ödematös, im oberen, vorderen Teil des Pons eine zwei Drittel linsengrosse, mit klarem Liqu. cerebrospinalis angefüllte Cyste. Etwas weiter rückwärts eine punktförmige Hämorrhagie, ausserdem finden sich im Pons noch einige weitere, ganz kleine Hämorrhagien.

Die bakteriologische Untersuchung des eitrigen Exsudates der Bauchhöhle ergab im Aufstrichpräparat Streptococcen.

Die geschwürig-eiterige Cholecystitis, um die es sich in unserem Falle zunächst handelte, bestand jedenfalls schon längere Zeit. Dass der entzündliche Prozess einen subakuten oder chronischen Verlauf genommen hatte, bewiesen die verdickte Wand der Gallenblase, sowie die Verwachsungen mit dem Colon transversum und die reichlichen Adhäsionen der Leber mit dem Zwerchfell, dem Colon transversum und dem grossen Netz. Durch irgendwelche uns unbekannten Einflüsse muss der chronische Prozess recidiviert und exacerbiert haben, um dann in rascher Folge die fatalen Komplikationen herbeizuführen.

In Bezug auf die Ätiologie der Cholecystitis sind wir in

unserem Falle nur auf Vermutungen und mangels einer Anamnese auf recht vage Vermutungen angewiesen. Der allerhäufigste Befund bei den geschwürigen Prozessen in der Gallenblase sind ja Konkremente. Solche sind in unserem Falle nicht vorhanden gewesen. Es ist aber die Möglichkeit wohl in Betracht zu ziehen, dass früher in der Blase befindliche und per vias naturales entfernte Steine den Anstoss zur Entzündung gegeben haben, die dann auch nach Entfernung der causa nocens weiter bestand. Jedenfalls könnten derartige Konkremente nur von geringer Grösse gewesen sein, da weder im Ductus cysticus, noch im Ductus choledochus Verletzungen, Narben, entzündliche Zustände oder Dilatationen sich zeigten.

Da wir auch zu der Annahme anderer in Betracht kommender ätiologischer Faktoren, wie die Anwesenheit von Parasiten, das Überstehen gewisser Infektionskrankheiten, Einwirken eines Traumas, keine Veranlassung haben, so könnte man in unserem Fall daran denken, dass der entzündlich-geschwürige Prozess sich aus einem vom Duodenum fortgeleiteten Katarrh der Gallenwege entwickelt habe, wie es oben (S. 10) erörtert wurde. Oder aber wir müssten den Fall zu den von Schüppel sogenannten „spontanen" Cholecystitiden zählen, womit wir ausdrücken wollen, dass für das Auftreten der Entzündung prädisponierende Momente nicht aufzufinden waren.

Das Merkwürdige und Auffallende unseres Falles ist der Umstand, dass die eiterige Entzündung der Gallenblase sich ohne Perforation der Blasenwandung auf das subseröse Bindegewebe und von hier auf das Peritoneum sich ausbreitete. Die Entzündungserreger müssen also in einer Weise, wie es im ersten Teil der Arbeit (S. 4) beschrieben wurde, durch die intakte Wand der Gallenblase ihren Weg genommen haben. Die beiden subserösen Abscesse an der linken und rechten Ansatzlinie der Blase an die Leber geben wohl die

Stellen an, wo die Keime zunächst das subseröse Bindegewebe erreichten. Von hier aus infizierten die Mikroben das Bindegewebe um den Ductus cysticus, an der Unterfläche der Leber, um die Gallenblase herum und die Subserosa des Ligamentum hepatoduodenale.

Die Infektion des Peritoneums selbst erfolgte dann aller Wahrscheinlichkeit nach dadurch, dass die Entzündungserreger an der Stelle, wo die Serosa über dem kleinen Abscess phlegmonös eingeschmolzen war, auf die Innenfläche des Peritoneums gelangten.

Dass auch ohne Perforation von einem Organ der Bauchhöhle aus eine eitrige Peritonitis entsteht ist zwar ziemlich selten, aber nichts unerhörtes.

Nach Biesalski kann die Gastritis phlegmonosa als circumskripter Abscess oder diffuse purulente Infiltration der Mukosa sich schon bei intakter Magenwandung auf das Peritoneum ausbreiten oder nach Einschmelzung der Serosa ihren Eiter in die Bauchhöhle ergiessen.

Vom Darm aus kann eine Peritonitis auch ohne Perforation entstehen, wenn bei Typhus z. B. die typhöse Infiltration auch die Serosa durchtränkt oder eine circumskripte Entzündung diffus wird.

Zimmermann beobachtete zwei Fälle von nekrotisierender Enteritis bei Morbus maculosus Werlhofii mit brandigem Zerfall der Darmwand, der teils mit, teils ohne Perforation die Serosa in ausgebreiteten Distrikten ergriffen hatte.

Die Enteritis phlegmonosa, die Abscessbildung oder diffuse eitrige Entzündung der Submukosa ruft dieselben Erscheinungen hervor, wie der gleiche Prozess beim Magen.

Ziemlich zahlreich sind die Fälle von nicht perforativer Peritonitis, ausgehend vom Blinddarm.

Eine Anzahl von Fällen ist auch beschrieben worden, bei welchen auf dem Wege der Saftspalten und der Lymph-

capillaren des Zwerchfells, z. B. bei eitrigen Pleuraergüssen oder Lungenabscessen, die Entzündungserreger aus der Brusthöhle auf das Peritoneum gelangten.

Von der Gallenblase ausgehende diffuse eitrige Entzündung des Bauchfells ohne Perforation fand sich in sieben Fällen in der Litteratur angegeben. Ein achter[1]) Fall, auf den Courvoisier hinweist, dürfte wohl nicht hierher gehören, da bei diesem eine Perforation zu stande kam. Vier andere Fälle, die Courvoisier angibt, sind von Broca,[2]) Craz,[3]) Debove,[4]) Andral,[5]) beschrieben worden.

In Brocas Falle handelte es sich um eine 75jährige Frau die nach dreitägigem Krankenlager unter den Zeichen der akuten Peritonitis zu Grunde ging, ohne dass ein Ausgangspunkt der Entzündung in vivo hätte diagnostiziert werden können.

Die Sektion ergab: „Die Gedärme sind durch Gase stark ausgedehnt; die Darmschlingen, namentlich der rechten Seite, sind durch leichte pseudo-membranöse Auflagerungen leicht miteinander verklebt. Zwischen den Membranen findet sich eine bräunlich gefärbte Flüssigkeit ohne fäculenten Geruch, welche auch die Anflagerungen leicht gelb färbt. Ebenso gefärbte Adhäsionen finden sich auf der Unterfläche des Zwerchfells und dem Teil der Leberoberfläche, welche der Gallenblase entspricht. Die Gallenblase ist vergrössert. Die Wände sind verdickt; in ihrem Innern findet sich eine geringe Menge leichtflüssiger bräunlicher Galle und ein einziger ovaler Stein. In der Nähe des Fundus zeigt die Schleimhaut einige disseminierte oberflächliche Geschwüre; durch ein tieferes ist die Submkuosa freigelegt, die an dieser Stelle

---

[1]) Babington, Guys Hosp. Repts. 1842. S. 285.
[2]) Bull. soc. anat. 1861. pag. 358.
[3]) De vesicae felleae et duct. bil. morbis. Bonn 1830. Dissertation.
[4]) Bull. soc. anat. 1873. pag. 490.
[5]) Clinique médical II. pag. 545, 53. Beobachtung.

mit einer bräunlichen Flüssigkeit, entsprechend dem Gallenblaseninhalt, infiltriert ist. Diese Infiltration erstreckt sich über einen grossen Teil der Gallenblase. An einigen Stellen erreicht die Infiltration die peritoneale Oberfläche; dort zeigen sich gelbliche Flecken; an anderen Stellen erreicht sie das Peritoneum nicht ganz, dort zeigen sich hellere und wie verschleiert aussehende Flecken. Die Ductus cysticus, hepaticus, choledochus zeigen keine Alteration. Das den letzten umgebende Zellgewebe zeigt sich in einer gewissen Ausdehnung ebenfalls infiltriert.“

Trotz der genauesten Nachforschung war es unmöglich, die geringste Öffnung zu finden, die die äusseren Schichten der Blase perforiert hätte.

Den von Craz beschriebenen Fall vermochte ich mir nicht zugänglich zu machen.

In Deboves Beobachtung handelte es sich um eine 81 jährige Person, die innerhalb drei Tagen an akuter Peritonitis verstarb. Bei der Sektion fand man die Wand der Gallenblase diffus pflegmonös infiltriert, um die Blase herum Eiter und Pseudomembranen.

In Andrals Fall lag ein Empyem der Gallenblase vor, das ohne Perforation zur akuten Peritonitis führte.

Nannyn[1]) citiert einen Fall von Potain, bei dem ebenfalls ohne Perforation der Wand sich die Entzündung auf das Peritoneum verbreitete.

Ähnliche Fälle liegen auch den Inaugural-Dissertationen von Jacobs[2]) und Bünz[3]) zu Grunde. Bei beiden handelt es sich um eine Cholecystitis calculosa; im ersten Falle kam es zu einer allerdings nur circumskripten Peritonitis, die aber

---

[1]) Klinik der Cholelithiasis pag. 115.
[2]) München 1890.
[3]) München 1893.

wahrscheinlich letal wurde; im zweiten Fall entwickelte sich eine diffusse, eitrige Bauchfellentzündung.

In einigen von Courvoisier citierten Fällen war es noch nicht zu diffuser Entzündung des Bauchfells, sondern teils zu subserösen Abscessen gekommen, teils machten sich nur die ersten Andeutungen einer Peritonitis bemerkbar.

In dem Falle von Oseer[1]) fand sich circumskripte purulente Peritonitis über dem vorderen Leberrand und zwischen ihm und dem Colon transversum. In der Gallenblase befand sich eine schmutzig-rotbraune übelriechende Flüssigkeit und einige weisse Steine. Die Schleimhaut war von dunkelbrauner Farbe, nicht ulceriert, aber von brandigem Aussehen, namentlich im Fundus.

Ein subseröser Abscess hatte sich auch in der Beobachtung von Albers[2]) entwickelt.

Bei der Sektion war der untere Leberrand mit dem Colon transversum in grosser Ausdehnung verwachsen. „Als man diese Verwachsungen trennte, quoll eine grosse Menge Eiter hervor. In der Gallenblase waren zwei Steine; die Wände verdickt, runzelig, höckerig, weiss. Die Schleimhaut war an vielen Stellen geschwunden und das Zellgewebe beträchtlich verhärtet oder mit Eiterkörperchen durchsetzt. Die nächste Umgebung der Leber und des Darmes zeigte im Bauchfell rote Stellen, an denen viele baumzweigförmige Gefässe wahrzunehmen waren.“

Zeichen der beginnenden Peritonitis fand Seuvre.[3]) Die Gallenblase war fest mit den benachbarten Teilen, vor allem mit dem grossen Netz und dem Colon transversum verbunden. In der Gallenblasse befanden sich etwa 150 gr rahmigen Eiters und etwa 20 facettierte Steine. Gerade im

---

[1]) Medical Times. London 1881. July 30. Fall 7.

[2]) Erläuterungen zum Atlas der pathol. Anat. Bd. 4. I. pag. 437.

[3]) Bull. soc. anat. 1873. pag. 663.

Fundus der Blase bemerkt man drei kleine Ulcerationen, genau an der Stelle, wo die Blase mit dem Netz verwachsen war.

Wenn auch die diffus phlegmonösen Entzündungen der Gallenblase einer klinischen Diagnose kaum zugänglich sein dürften, so sind die Mitteilungen des Befundes solcher Fälle doch von grosser Bedeutung zur Vervollständigung unserer Kenntnisse über die Affektionen der Gallenwege und diese wiederum ist dringendes Erfordernis im Hinblick namentlich auf die seit zwei Jahrzehnten inaugurierte Chirurgie der Gallenwege.

Zum Schlusse erfülle ich die angenehme Pflicht, Herrn Obermedizinalrat Professor Dr. Bollinger für die Übernahme des Referates meinen herzlichsten Dank auszusprechen.

Lebenslauf.

Ich wurde am 23. Juli 1879 als Sohn des verstorbenen Fabrikbesitzers Max Fleischmann und seiner Frau, geb. Romberg, zu Fürth in Bayern geboren. Dort besuchte ich die drei Vorschulklassen in den Jahren 1885 bis 1888 und siedelte dann nach Berlin über, wo ich ins Kgl. Wilhelmsgymnasium eintrat und dasselbe im Jahre 1897 absolvierte. Dann widmete ich mich dem medizinischen Studium an den Universitäten Berlin, Freiburg und München. Das Tentamen physicum bestand ich am Ende des vierten Semesters in München. Ebendort beendigte ich das Staatsexamen am 4. Juni 1902.